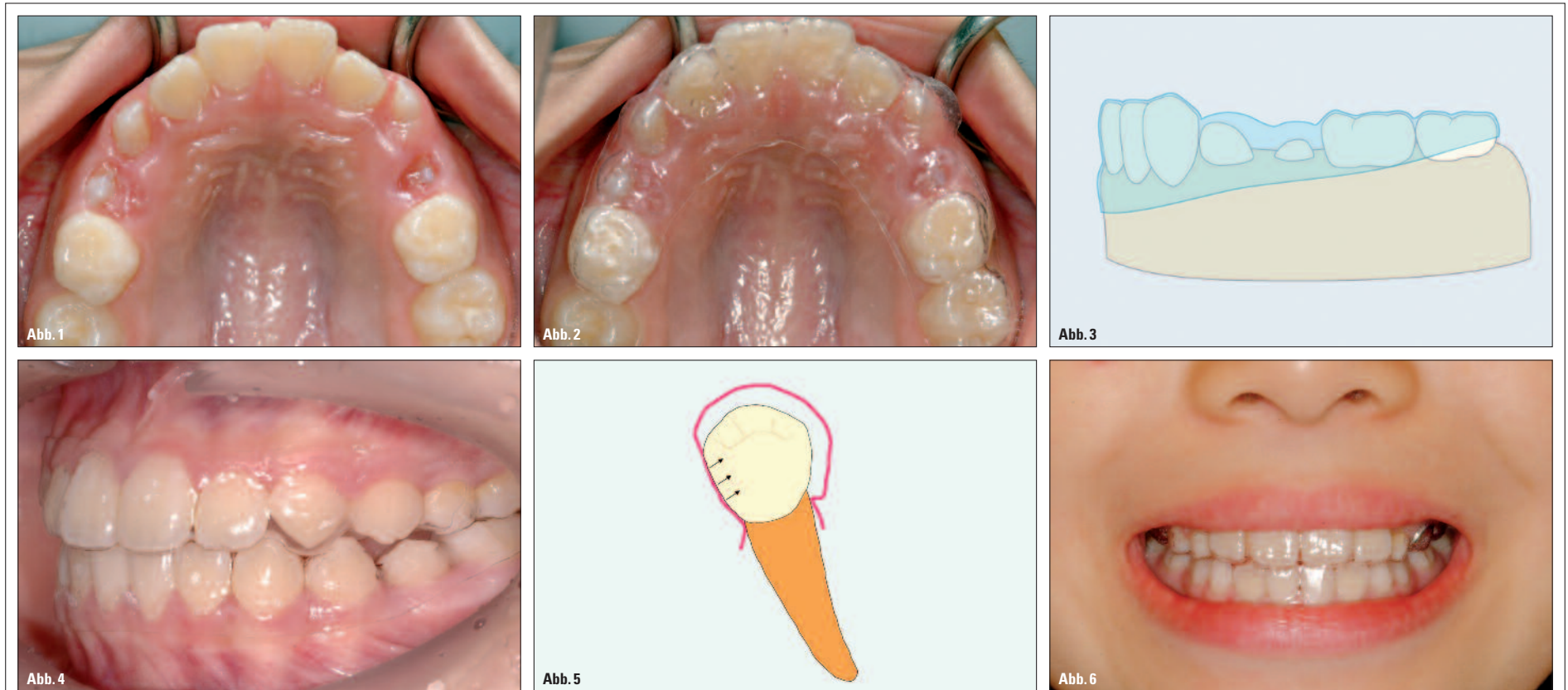


# Die eClinger®-Behandlung beim jugendlichen Patienten

Ein Beitrag von Prof. Dr. TaeWeon Kim, Dr. Helmut Gaugel und Dr. Nils Stucki.



**Abb. 1, 2:** Neunjährige Patientin im Wechselgebiss (Abb. 1), eClinger®-Anwendung zum Erhalt vorhandenen Raums, zur Eruptionskontrolle und Bogenausrichtung durch Erweiterung des Zahnbogens für das bleibende Gebiss (Abb. 2). – **Abb. 3, 4:** Die Bloc-out-Funktion zeigt eine Lücke zwischen dem Aligner und dem durchbrechenden Zahn. Sie korrigiert den Eruptionspfad und kontrolliert den Grad des Durchbruchs (Abb. 3). Der durchbrechende linke Eckzahn wird durch die Bloc-out-Space-Wall auf seinen normalen Eruptionspfad geführt (Abb. 4). – **Abb. 5:** Bloc-out-Technik bei der Alignerfertigung zur Korrektur des Eruptionspfads, anschließend wird der Eruptionspfad in seine korrekte Richtung geführt. – **Abb. 6:** eClinger® bietet besonders für junge Kinder einen hohen Tragekomfort bei bester Ästhetik, sodass der Patient ermutigt wird, die Apparatur im Schlaf zu tragen.

Für die kieferorthopädische Behandlung junger Patienten im Wechselgebiss stellen herausnehmbare Apparaturen eine Möglichkeit der aktuell am Markt erhältlichen Geräte dar. Festsitzende Apparaturen hingegen werden selten bei jüngeren Kindern angewandt, da durch deren noch ungeschickte Handhabung der Apparatur diese (z. B. durch Herausfallen oder Bruch) manipuliert werden könnten. Nicht selten stellen Kieferorthopäden bei jungen Patienten durch beschädigte Brackets oder Bögen verursachte Irritationen des Weichgewebes fest, da diese mit den mitunter Schmerz verursachenden Problemen nicht richtig umzugehen wissen.

eClinger® ist eine herausnehmbare durchsichtige wie dünne Apparatur aus Kunststoff, die bei jungen heranwachsenden Patienten (über acht Jahre) lediglich für die Dauer von acht bis zehn Stunden pro Tag (empfohlen wird hierbei das Tragen in der Nacht) eingesetzt werden kann. Aufgrund der zwischen 23 und 1 Uhr nachts am stärksten erfolgenden Ausschüttung von Wachstumshormonen bei jungen Heranwachsenden, ist das eClinger® System in der Lage, das potenzielle Kieferwachstum ebenso effektiv während des Schlafs zu kontrollieren, wie eine Kopf-Kinn-Kappe. Aufgrund seiner einzigartigen Struktur wirkt eClinger® sogar noch effektiver und kann für das gesamte Gebiss angewendet werden. Es beinhaltet eine Zone für das Weichgewebe, um anormalem Kieferwachstum entgegenzuwirken und kontrolliert dabei die Beziehung beider Kiefer, damit eine funktionelle Okklusion

sowie ideal geformte Zahnbögen erreicht werden können. Die Funktionen genannten Alignersystems bei Heranwach-

senden können wie folgt zusammengefasst werden: Bewahren vorhandenen Platzes, Zurückgewinnen von fehlen-

dem Platz, Kontrolle des Zahndurchbruchs sowie Wachstumskontrolle (skelettale Korrektur) (Abb. 1, 2).

## Kontrolle des Zahndurchbruchs

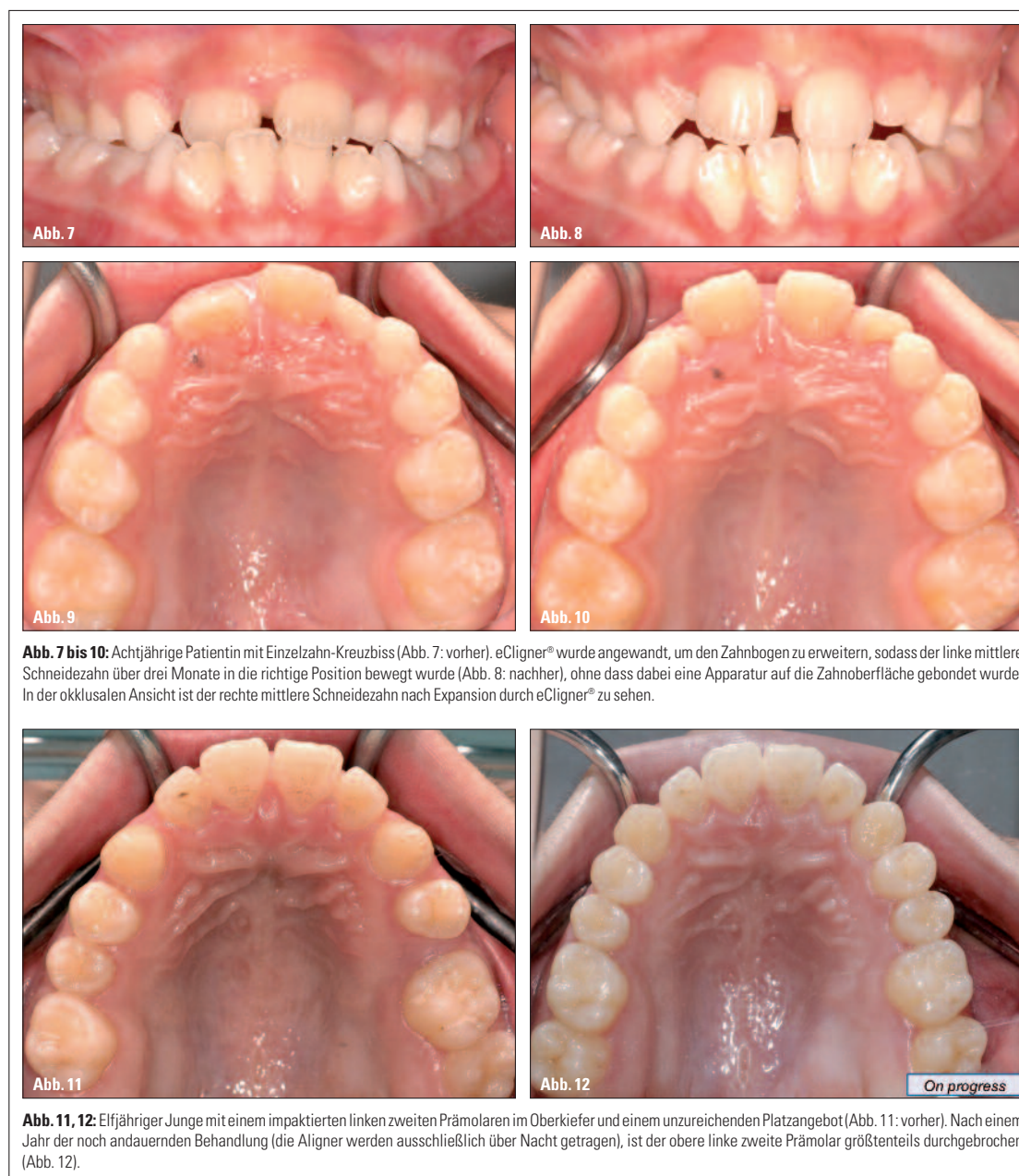
Der Platz für das Durchbrechen von Zähnen wird durch die digitale Bloc-out-Funktion des 3-D-eClinger®-Programms entsprechend dem Durchbruchspfad und Grad eines jeden Zahns realisiert. Bloc-out-Position und Grad ermöglichen dabei die Kontrolle verlagert durchbrechender Zähne durch Weisung eines korrekten Pfads, mit dessen Hilfe letztlich eine ideale Okklusion mit dem gegenüber liegenden Zahnbogen erreicht wird (Abb. 3 bis 5).

## Indikationen für eClinger® bei Jugendlichen

Das eClinger®-System kann bei Kindern mit Behinderung, Kindern mit komplettem Milchgebiss, bei jungen Kindern mit besonderen Hobbies (z. B. Schauspielerei, Sport etc.), Kindern mit Metallallergie, zur Langzeitbehandlung unter Berücksichtigung von Nebenwirkungen festsitzender Apparaturen (Dekalzifikationen der Zahnoberfläche bei nachlässiger Kontrolle), bei Internatschülern bzw. Jugendlichen an ausländischen Schulen oder zur skelettalen Klasse II- und III-Korrektur (unterbrechende Wirkung) angewandt werden.

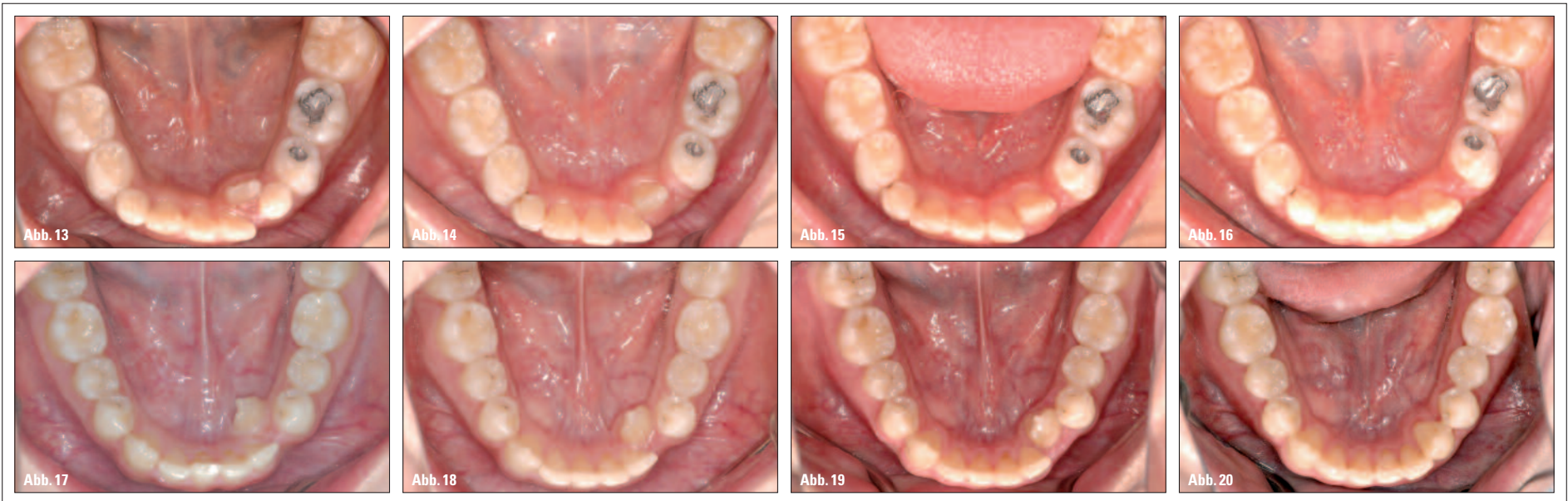## Anwendung

Grundsätzlich bietet das eClinger®-System auf Grundlage eines einmaligen initialen Abdrucks bei erwachsenen Fällen eine ganze Serie verschiedener Aligner (initial bis final). Beim heranwach-



**Abb. 7 bis 10:** Achtjährige Patientin mit Einzelzahn-Kreuzbiss (Abb. 7: vorher). eClinger® wurde angewandt, um den Zahnbogen zu erweitern, sodass der linke mittlere Schneidezahn über drei Monate in die richtige Position bewegt wurde (Abb. 8: nachher), ohne dass dabei eine Apparatur auf die Zahnoberfläche gebondet wurde. In der okklusalen Ansicht ist der rechte mittlere Schneidezahn nach Expansion durch eClinger® zu sehen.

**Abb. 11, 12:** Elfjähriger Junge mit einem impaktierten linken zweiten Prämolaren im Oberkiefer und einem unzureichenden Platzangebot (Abb. 11: vorher). Nach einem Jahr der noch andauernden Behandlung (die Aligner werden ausschließlich über Nacht getragen), ist der obere linke zweite Prämolare größtenteils durchgebrochen (Abb. 12).



**Abb. 13 bis 16:** Achtjährige Mädchen mit verlagert durchbrechendem unteren linken lateralen Schneidezahn (Abb. 13: vorher). eCligner® Anwendung (Abb. 14, 15). Nach sechs Monaten ist der linke laterale Schneidezahn ideal im Zahnbogen positioniert (Abb. 16). – **Abb. 17 bis 20:** 14-jähriger Junge mit linkem ektopischem Eckzahn im Unterkiefer (Abb. 17: vorher). eCligner® wurde ausschließlich im Schlaf angewendet (Abb. 18, 19). Der linke Eckzahn wurde durch Korrektur des Eruptionspfades ohne festsitzende Apparatur oder das Einhängen von Gummizügen korrigiert. eCligner® erweist sich als effektiv bei der Korrektur ektopisch durchgebrochener Zähne (Bloc-out-Technik) bei alleiniger Anwendung über Nacht (Abb. 20).

senden Patienten hingegen wird empfohlen, alle sechs Monate einen neuen Abdruck zu nehmen (in der aktiven Durchbruchphase aller drei Monate). eCligner® verfügt über abgerundete Enden, ist kompakt und ohne scharfe Kanten. Die Aligner können von den jungen Patienten ganz einfach während des Schlafs eingesetzt werden (Abb. 6).

**Klinische Anwendung**

Das System eignet sich zur Therapie temporärer Kreuzbisse (Abb. 7 bis 10), zur Platzgewinnung (Abb. 11, 12) oder Eruptionskontrolle (Abb. 13 bis 16), bei verlagertem Durchbruch (Abb. 17 bis 20), zur Expansion des Zahnbogens (Abb. 21, 22) oder zur skelettalen Korrektur (Abb. 23 bis 29).

**Ergebnisse und Diskussion**

eCligner® wurde zur klinischen Behandlung mehrerer jugendlicher Patienten eingesetzt. Dabei zeigte sich, dass die Therapie durch Aligner es ermöglicht, potenzielle Malokklusionen ohne erwähnenswerte Nebenwirkungen im Hart- und Weichgewebe zu behandeln. Das System beeinträchtigt dabei nicht den Alltag der Jugendlichen, vielmehr wurde eine große Akzeptanz des nicht toxischen, schmerzfreien Aligner-Materials (PET) beobachtet.

Während des Schlafs (acht bis zehn Stunden pro Tag) konnte eine ausreichende Zahnbewegung mit Bogenexpansion sowie kontrolliertem Kieferwachstum beobachtet werden, sodass transversale Abweichungen bei großem Tragekomfort der Apparatur

korrigiert werden konnten. Eine frühzeitige eCligner®-Behandlung kann spätere Extraktionen im Erwachsenenalter verhindern, da der Kontrolleffekt ein exzessives Wachstum beider Zahnbögen verhindert. Die Bloc-out-Funktion spielte eine große Rolle bei der Kontrolle des Durchbrechens bleibender Zähne, um später den normalen Durchbruchpfad sowie die ideale Position der Zähne zu finden. Aufgrund des wöchentli-

chen Wechsels der Schienen (ein Aligner pro Woche) unterstützt eCligner® insbesondere bei jungen Patienten eine gute Mundhygiene, sodass zusätzliche Desinfektionen entfallen. Hauptvorteil von eCligner® ist dessen Herausnehmbarkeit, wodurch das System eine non-invasive kieferortho-

pädische Apparatur für junge Kinder darstellt, bei selten auftretenden parodontalen Problemen und einem hohen Tragekomfort während des Schlafs.

**KN Adresse**

eCligner suisse AG PO Box 310 3000 Bern 7 Schweiz Tel.: +41 31 3260666 info@eCligner.ch www.eCligner.de	<i>Vertrieb für Deutschland:</i> eCligner Deutschland Chemnitzer Str. 42 38226 Salzgitter Tel.: 05341 841467 info@eCligner.de www.eCligner.de/com
---	---

Literatur

**KN Kurzvita**



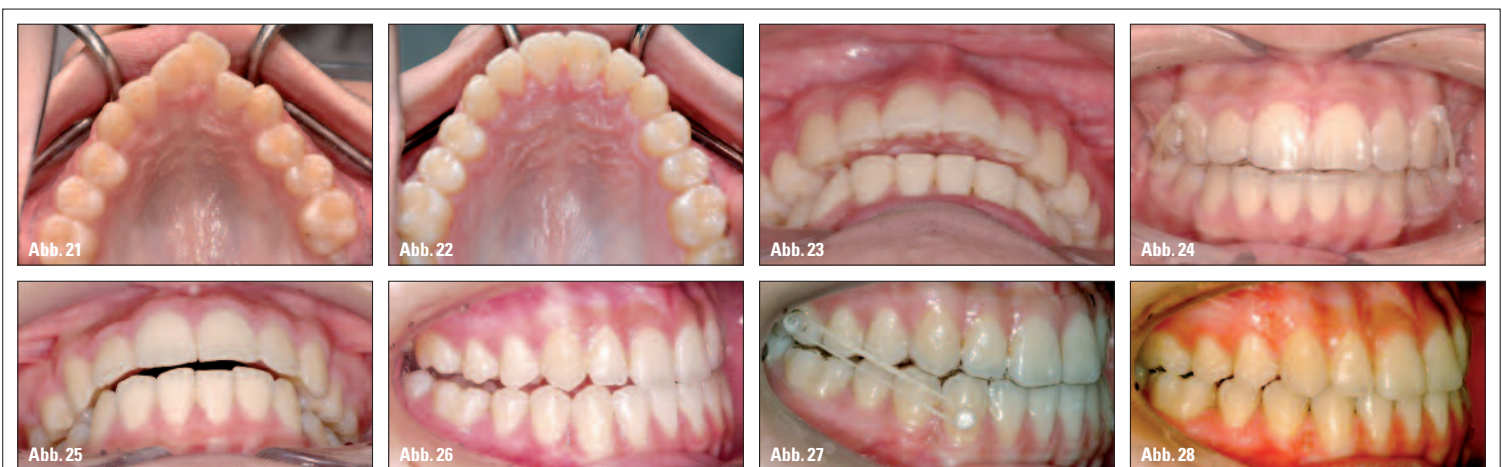**TaeWeon Kim DDS, PhD**  
[Autoreninfo]



**Dr. Helmut Gaugel**  
[Autoreninfo]



**Dr. Nils Stucki**  
[Autoreninfo]



**Abb. 21, 22:** 13-jähriger Jugendlicher mit enger Bogenform und anteriorem Engstand (Abb. 21: vorher). Um eine spätere Extraktion im Erwachsenenalter zu vermeiden, wurde eCligner® bereits frühzeitig eingesetzt. So konnten Wachstumsgrad und Richtung im Schlaf kontrolliert werden, um eine Klasse II-Wachstumstendenz zu korrigieren. Es wurden ideale Ergebnisse erzielt (Abb. 22: vier Jahre später). – **Abb. 23 bis 25:** 14-jähriges Mädchen mit Klasse II-Tendenz-Relapse und ausgeprägtem Overjet nach kieferorthopädischer Behandlung vor vier Jahren (Abb. 23: vorher). Der Behandlungsplan sah den Einsatz von Klasse II-Gummizügen an beiden Seiten der verwendeten eCligner®-Retainer vor, um den Klasse II-Relapse zu korrigieren (Abb. 24). Nach dreimonatiger, ausschließlich im Schlaf erfolgter Anwendung reduzierte sich der Overjet deutlich (Abb. 25). – **Abb. 26 bis 28:** 16-jähriges Mädchen mit Neigung zum Klasse III-Relapse nach kieferorthopädischer Behandlung vor einem Jahr. Außerdem wurden eine gestörte Okklusion im posterioren Segment und sowie Überbiss aufgrund von Schluck-Fehlfunktion im anterioren Bereich festgestellt (Abb. 26). Ein Klasse III-Gummizug wurde in ihre Retainer eingehängt, um die skelettale Klasse III-Tendenz mithilfe von ¼ mittlerer intraoraler Gummizüge eingehängt an mittels Zangen eingebrachter Knöpfchen (Abb. 27) zu korrigieren. Nach viermonatiger Anwendung der eCligner® bei acht bis zehn Stunden pro Tag hatte sich die posteriore Okklusion deutlich verbessert, je mehr sich das anteriore Segment veränderte (Abb. 28).



**Abb. 29a-c:** Für die Anwendung von Klasse II- und III-Gummizügen sind Zangen für die Herstellung von Knöpfchen erhältlich, sodass diese sofort chairside am Aligner eingebracht werden können.