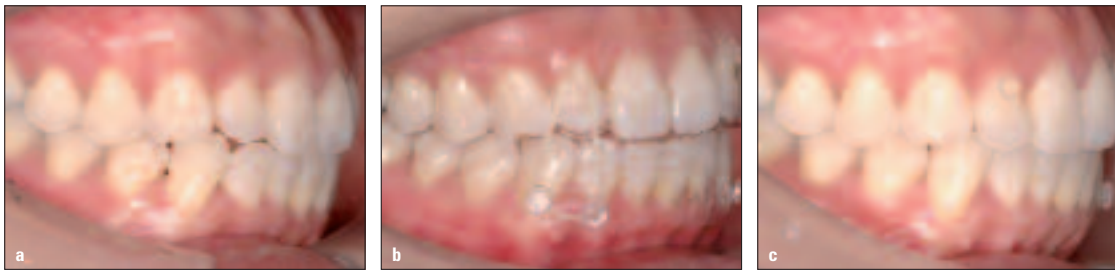

# Cow-Catch eClinger® für Extrusionsbewegungen

Ein Beitrag von Prof. Dr. TaeWeon Kim, Dr. Helmut Gaugel, Dr. Nils Stucki, Dr. Christian Schmidt und Dr. Milan Stojanovic.



**Abb. 1a-c:** Junge Patientin mit leicht offenem Biss, bei der ein Detailing im Frontzahnbereich erforderlich war (a). Der Cow-Catch eClinger® wurde eingesetzt, mit transparenten Klebknöpfchen am rechten oberen lateralen Schneidezahn und reziproken Knöpfchen unten rechts versehen, welche mithilfe einer Thermoformzange (CA 1,2) in den Aligner eingebracht wurden (b). Nachdem die Apparatur nachts (acht bis zehn Stunden, 1/4 Gummizüge) für die Dauer von drei Wochen getragen wurde, konnte die Okklusion in der Front mit einem funktionalen sowie ästhetisch verbesserten Ergebnis abgeschlossen werden (c).

## eClinger®-Behandlung für Extrusionsbewegungen

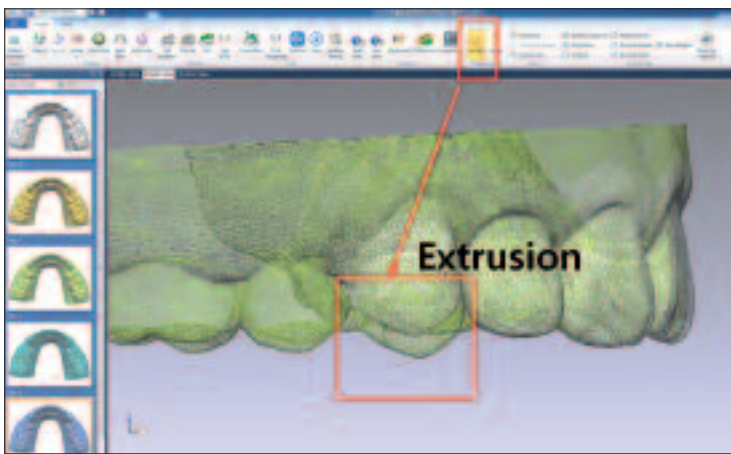
eClinger® ist ein mittels eines 3D-CAD/CAM-Systems digital gefertigter, herausnehmbarer Clear-Aligner zur Behandlung kieferorthopädischer Patienten, der dem Anspruch einer ästheti-

schen Therapie ohne Einsatz von metallenen Zahnspangen im Mund gerecht wird.

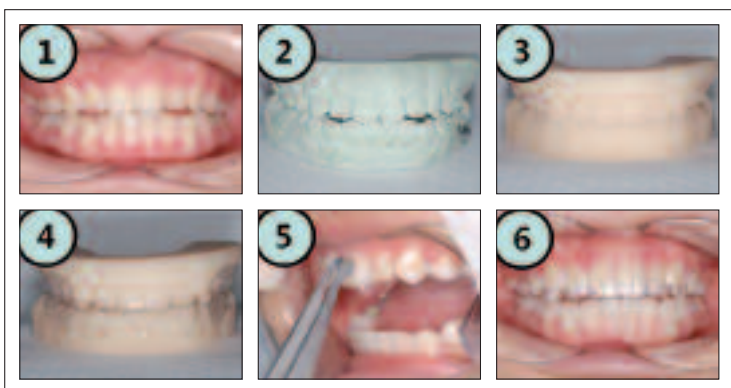
Das Finishing bzw. die Feinkorrektur stellt während einer kieferorthopädischen Therapie einen der wichtigsten Schlüssel zur Erreichung bestmöglicher, durch den Behandler geprüfter

Ergebnisse dar. Zur Realisierung eines optimalen Detailings und Finishings hat sich zur Etablierung einer idealen Verzahnung bei Einsatz festsitzender Apparaturen (Brackets und Bögen) die Anwendung von Gummizügen bewährt. Zudem werden Positioner eingesetzt, um eine gute intermaxilläre Verzahnung zu erreichen. Jedoch ist deren Einsatz mitunter problematisch, was die Mitarbeit des Patienten während der Behandlung betrifft.

Bei Einsatz des eClinger®-Systems kann mithilfe des sogenannten Cow-Catch eClinger® – einer speziellen metallfreien Apparaturvariante – eine optimale Verzahnung erzielt werden. Diese besteht aus transparenten Knöpfen und Gummizügen, welche in den Aligner integriert sind, um Extrusionsmechaniken trotz der Herausnehmbarkeit der Apparatur komfortabel und effizient zu realisieren (Abb. 1).



**Abb. 2:** Die Abbildung zeigt den Einsatz der eClinger® Software, deren Daten die Grundlage für die Erstellung des Cow-Catch eClingers® bilden.

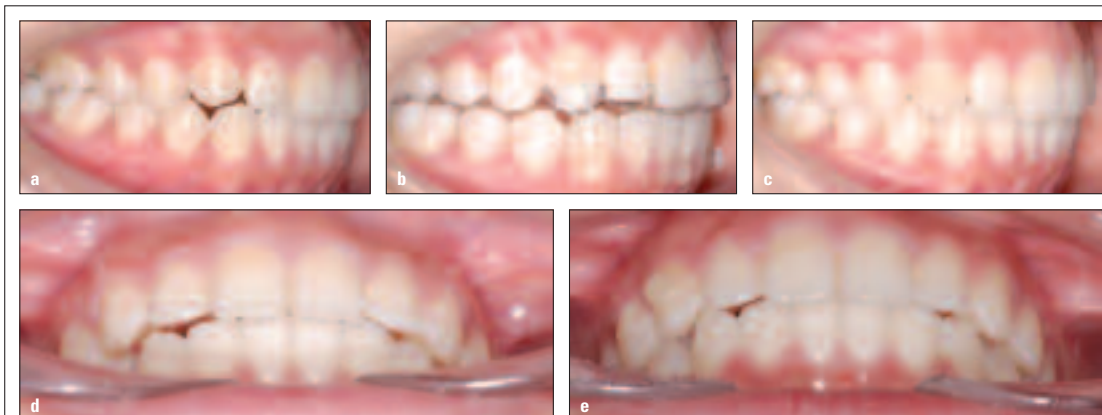

**Abb. 3:** Klinischer Prozess bei Einsatz des Cow-Catch eClingers®: Abdrucknahme der klinischen Ausgangssituation mit offenem Biss, um daraus das Gipsmodell herzustellen (1). Mittels 3D-Scanner werden die Daten des Gipsmodells digitalisiert (2). Mittels 3D-Drucker gefertigtes Set-up-Modell (3). Mithilfe eines Tiefziehgeräts wird aus einer 0,75mm dünnen Tupan-Folie der Cow-Catch eClinger® gefertigt. Achten Sie auf die gekürzten Ränder, welche genügend Platz für die transparenten Klebknöpfchen lassen. Die unteren Knöpfchen werden als Verankerung für den Einsatz der Gummizüge dienen (4). Auf den zu extrudierenden Zielzähnen werden transparente Klebknöpfchen platziert (5). Der Anleitung folgend, agiert die Apparatur im Patientenmund. Die geschätzte Behandlungszeit beträgt bei diesem Fall einen Monat (6).

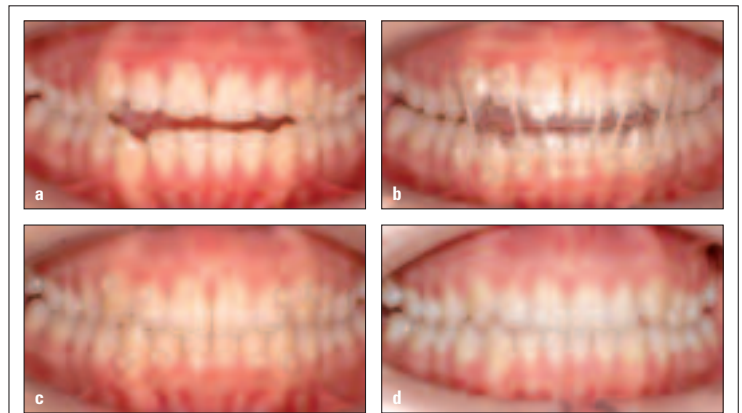## Cow-Catch eClinger®

Um leichte oder stark ausgeprägte offene Bisse zu behandeln, wird mithilfe der eClinger® 3D-CAD/CAM-Software ein digitales Ziel-Set-up erstellt, um das visualisierte Behandlungsziel zu definieren (programmiertes Finishing) (Abb. 2).

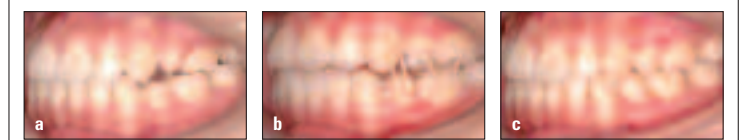
Sobald das gedruckte Set-up-Modell fertig vorliegt, wird der Cow-Catch eClinger® mithilfe eines Tiefziehgeräts (Tupan Armoured, Fa. Invisi-Tech, Korea) hergestellt. Um eine durch die Gummizüge generierte Extrusionsbewegung zu ermöglichen, werden die Ränder des Aligners eingekürzt (Abb. 3).



**Abb. 4a-e:** Finishing- und Detailing-Fall. Der rechte obere Eckzahn zeigt eine untereruptierte Situation (a). Der Cow-Catch eClinger® wird mit Gummizügen eingesetzt, um eine korrekte Verzahnung zu erreichen (b). Nach einem Monat ist das funktionale und ästhetische Detailing abgeschlossen (c). Klinische Situation vor Einsatz der Apparatur (d) und nach erfolgter Anwendung. Die Okklusion konnte verbessert werden (e).



**Abb. 5a-d:** Patientin mit offenem Biss (a). Einsatz des Cow-Catch eClingers® mit Knöpfchen und Gummizügen. Die Apparatur wurde ausschließlich nachts getragen (b). Nach zwei Monaten hat sich die Front gesetzt und der offene Biss war korrigiert (c). Mit Entfernen der Knöpfchen und Lückenschluss war der Fall beendet (d).



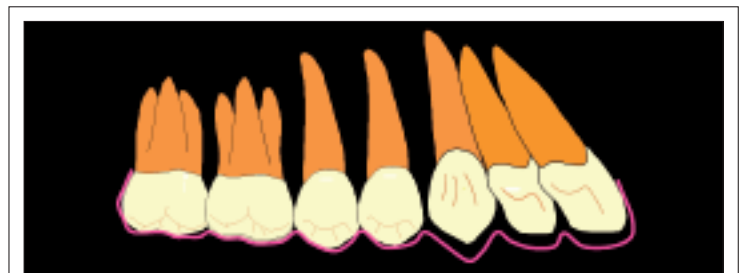**Abb. 6a-c:** Jugendlicher Patient, der einen Relapse zeigte. Bukkal offener Biss nach kieferorthopädischer Behandlung mit festsitzender Apparatur vor drei Jahren (a). Einsatz des Cow-Catch eClingers®, um die Kau-funktion sowie die Okklusionsstabilität zu verbessern (b). Nach dreimonatigem Tragen der Apparatur während der Nacht konnte die bukkale Okklusion verbessert werden (c).

## Indikationen

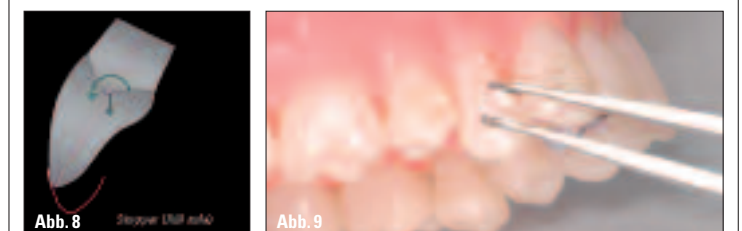
Der Cow-Catch eClinger® kann eingesetzt werden beim Finishing und Detailing (Abb. 4), bei der Therapie offener Bisse (Abb. 5), zur Erreichung/Etablierung funktionaler Verzahnungen (Abb. 6) sowie zur Mittellinienkorrektur (siehe Artikel „Die eClinger®-Behandlung zur Korrektur der Mittellinie“, KN 9/2013).

## Mechaniken

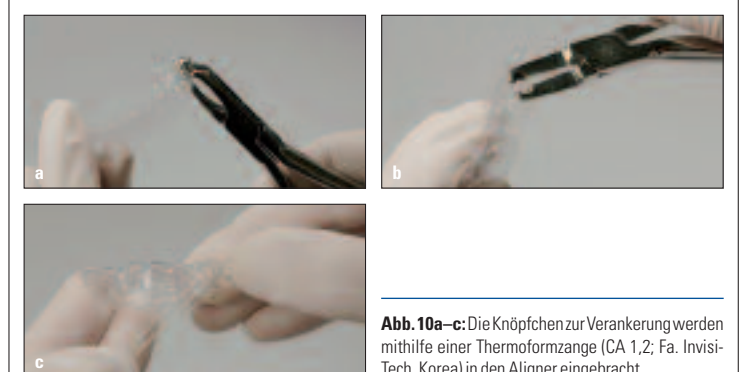
**Extrusionsmechanik**  
Eine kieferorthopädische Extrusionsbewegung wird durch Gummizüge generiert, die an mehreren Knöpfchen eingehängt sind. Während am Zielzahn ein transparentes Klebknöpfchen mittels eines herkömmlich erhältlichen Adhäsivs platziert wird, werden die im eClinger®-Aligner befind-



**Abb. 7:** Der Aufbau des Cow-Catch eClingers® weist eine integrierte „Fail safe“-Funktion auf. Konzept und Design der Apparatur so gestaltet, dass das exakte Maß an erforderlicher Extrusion sowie die genaue finale Okklusion noch vor Einsatz des Geräts feststehen. Eine übermäßige Extrusionsbewegung sowie ein unkontrolliertes Setzen der Okklusion werden somit von vornherein vermieden. Das Verfahren zur Eruerung der Set-up-Daten basiert hierbei auf wissenschaftlichen Erkenntnissen sowie klinischen Erfahrungen zur Erreichung des bestmöglichen Ergebnisses.



**Abb. 8:** Während des Einsatzes der Apparatur kann parallel zur Extrusionsbewegung eine Neigungskontrolle (Veränderung des Torques) gewährleistet werden. – **Abb. 9:** Fixieren eines transparenten Klebknöpfchens mittels Adhäsiv.



**Abb. 10a-c:** Die Knöpfchen zur Verankerung werden mithilfe einer Thermoformzange (CA 1,2; Fa. Invisi-Tech, Korea) in den Aligner eingebracht.



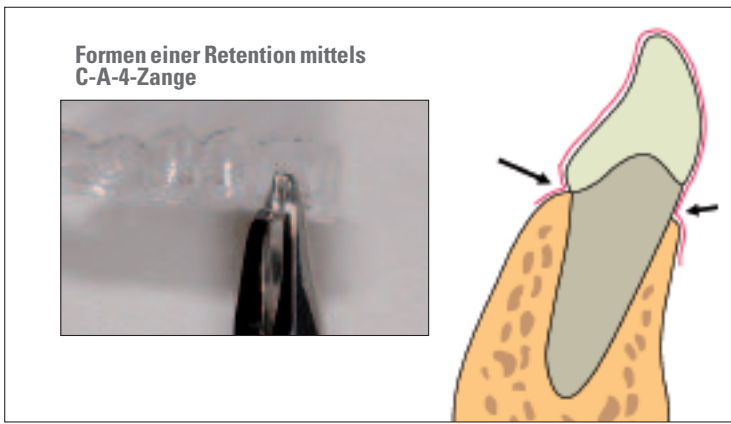


Abb. 17: Um einem Relapse vorzubeugen, wird nach Einsatz des Cow-Catch eCligners® mithilfe einer Formzange ein zervikaler Knick eingebracht.

lichen Knöpfe durch zuvor erhitze Formzangen (CA 1,2; Fa. Invisi-Tech, Korea) eingebracht. Um eine Extrusionsbewegung eines Zahns mittels intraoraler Gummizüge der Größen 3/16 oder 1/4 inch zu generieren, werden Kräfte von 100 g bis 150 g benötigt. Dies stellt ein optimales Maß an Kraft dar, um eine biologisch akzeptable kieferorthopädische Bewegung bei gleichzeitiger Neigungskontrolle des Zahns zu realisieren. Die Extrusionsbewegung ist abgeschlossen, sobald der Zielzahn

die Oberfläche des Aligners berührt. Eine übermäßige Zahnbewegung trotz weiterer Krafteinwirkung durch den Gummizug wird hierbei nicht zugelassen. Dies wird als „Fail Safe“ bezeichnet. Ein programmiertes Finishing bei kieferorthopädischen Fällen ist möglich, indem die Daten des Set-up-Modells entsprechend den Vorstellungen und der Behandlungsphilosophie des Arztes in Bezug auf die ideale Okklusion erstellt werden. Grundsätzlich wird empfohlen, den Cow-Catch

eCligner® nur nachts für acht bis zehn Stunden zu tragen, um die gewünschte Extrusionsbewegung zu realisieren (Abb. 7 bis 10).

**Klinischer Prozess**

Der Anleitung folgend, welche sich auf der eCligner®-Verpackung befindet, sind zuerst die Knöpfchen auf die Zielzähne zu kleben. Anschließend ist der Cow-Catch eCligner® mit Gummizügen zu versehen, bis die intermaxilläre Verzahnung vollständig ist (Abb. 11 bis 13).

In der Regel dauert es etwa einen Monat, um einen Fall mit offenem Biss von weniger als 2 bis 3 mm zu behandeln. Um die Extrusionskraft regelmäßig zu reaktivieren, sollten die Gummizüge jeden Tag ausgetauscht werden.

Bei Fällen mit offenem Biss von mehr als 5 mm kann der Kliniker das Tragen des Cow-Catch eCligners® für 17 Stunden pro Tag empfehlen, sodass eine kontinuierliche Extrusionskraft appliziert wird.

Sobald sich die Okklusion komplett gesetzt hat, sollten die geklebten Knöpfchen vorsichtig mit-

hilfe eines kieferorthopädischen Cutters entfernt und die Zähne in üblicher Weise mithilfe eines

Fortsetzung auf Seite 10 KN

ANZEIGE




Abb. 11a, b: Auf der Verpackung befindet sich ein Aufkleber mit der Gebrauchsanweisung (a). In der Box selbst sind die Knöpfchen und Gummizüge enthalten (b).

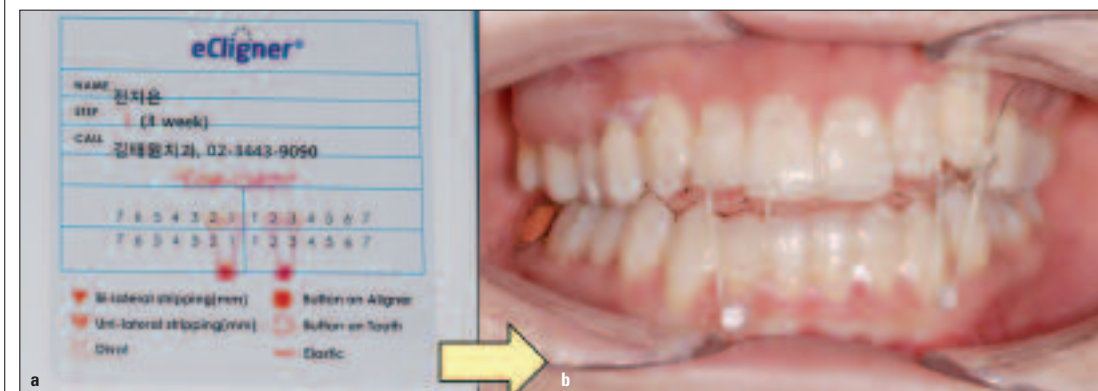

Abb. 12a, b: Der Anleitung folgend kann der Kieferorthopäde den Cow-Catch eCligner® in den Patientenmund einbringen.

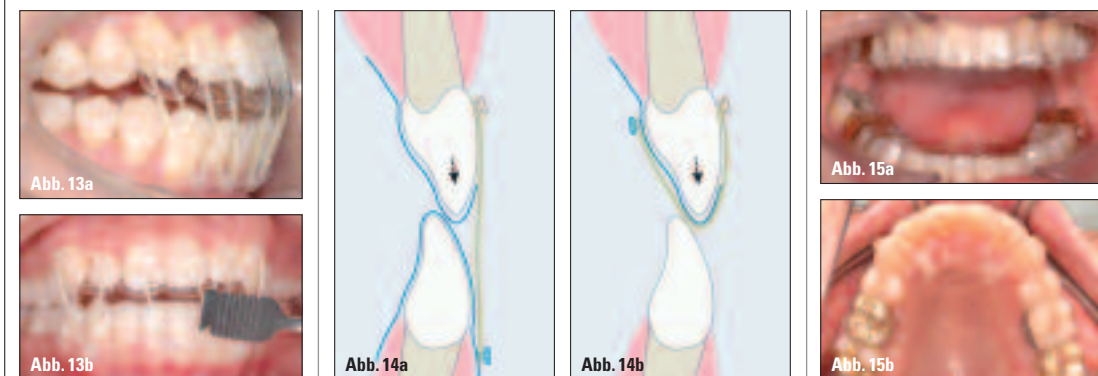


Abb. 13a, b: Der ebenfalls enthaltene Gummizug-Halter (eCligner® remover) hilft den Patienten dabei, diese einzuhängen. – Abb. 14a, b: „normaler“ (a) und modifizierter (b) Cow-Catch eCligner® für das Tragen der Apparatur tagsüber. – Abb. 15a, b: Einsatz eines modifizierten Cow-Catch eCligner®. Der Patient ist in der Lage, problemlos während des Tragens der Apparatur zu trinken oder zu sprechen. Bei Fällen mit ausgeprägtem negativen Überbiss gestattet es dieser Aligner, die Tragezeit für die angestrebte Extrusion zu erhöhen.

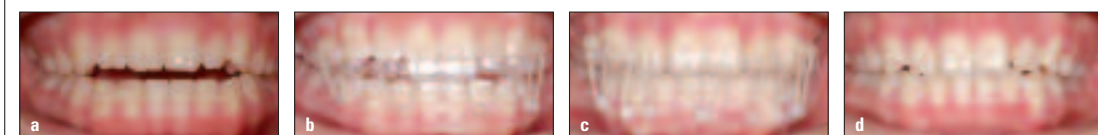
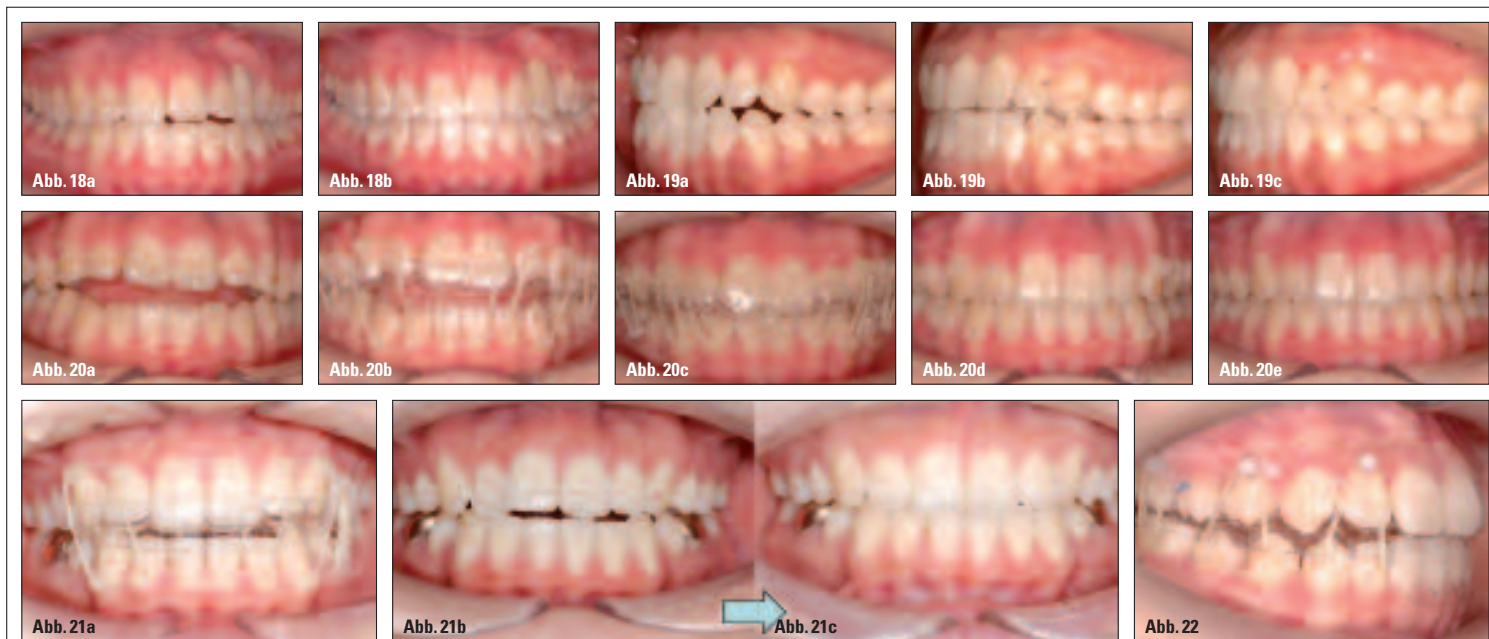

Abb. 16a-d: 16-jährige Patientin mit offenem Biss. Um die anteriore Okklusion ästhetisch befriedigend zu verbessern, wurde der Cow-Catch eCligner® nachts getragen.



**Abb. 18a, b:** 17-jährige Patientin mit leicht offenem Biss im linken Frontzahnbereich. Der rechte obere Eckzahn war durch eine Implantatkrone ersetzt. Der Cow-Catch eClinger® wurde für die Dauer von einem Monat eingesetzt, um eine funktionale Okklusion zu erzielen. – **Abb. 19a–c:** 28-jährige Patientin mit Engstand und teils offenem Biss zu Behandlungsbeginn (a). Mithilfe der eClinger® Apparatur konnte der Engstand aufgelöst werden. Es folgte der Einsatz des Cow-Catch eClingers®, um den noch offenen Biss zu behandeln (b). Nach einmonatigem Einsatz konnte in der finalen Phase eine ideale Okklusion erzielt werden. – **Abb. 20a–e:** 14-jährige Patientin mit ausgeprägtem offenem Biss aufgrund maxillärer Expansion (a). Der Cow-Catch eClinger® wurde eingesetzt, um den offenen Biss zu schließen sowie das Finishing und Detailing zu verbessern, um letztendlich eine ideale Okklusion zu erreichen (b). Drei Monate später war der offene Biss korrigiert. Die initiale Lücke zwischen Aligner und Zähnen wurde aufgrund der Extrusionsbewegung verringert (c). Zum Überprüfen des Platzes in beiden Zahnbögen sowie der intermaxillären Verzahnung sollten die Klebknöpfchen nach Einsatz der Apparatur natürlich entfernt werden (d). Finale Aufnahme nach Behandlungsabschluss (e). – **Abb. 21a–c:** Solange der Alveolar-knochen aktiv ist und genügend Raum für eine äußere Stimulation vorhanden ist, stellen Fälle mit offenem Biss die erste Wahl für den Einsatz des Cow-Catch eClingers® dar. – **Abb. 22:** Bei Fällen mit anterior oder posterior offenem Biss mit schlechter Okklusion ermöglicht der Einsatz des Cow-Catch eClingers® das Erreichen eines ästhetischen sowie funktionalen Ergebnisses, ohne dass eine metallene Apparatur im Mund zu sehen ist, die den Patienten beeinträchtigt.

**KN Fortsetzung von Seite 9**

Gummipolierers gesäubert werden. Nachdem die Okklusion sich neu etabliert hat, sind ein zwei weitere Schritte erforderlich, um kleine Lücken im Zahnbogen in der finalen Behandlungsphase zu schließen.

**Kontrollpunkt**

Durch den Cow-Catch eClinger® wird die Extrusionsbewegung recht schnell ausgeführt, wodurch es mitunter beim Patienten zu leichten Schmerzen während des

Einsatzes der Gummizüge kommen kann. In solchen Fällen wird empfohlen, dass der Patient die Gummizüge nur für eine halbe Stunde am Stück trägt und danach nochmals von vorn beginnt, den Cow-Catch eClinger® zu tragen. Gurgeln mit einer warmen Flüssigkeit (z. B. Wasser) trägt zudem dazu bei, den durch die kontinuierlich wirkende Kraft des Gummizugs verursachten Druck zu lindern.

Um die Extrusionsbewegung des Zahns sowie die Mitarbeit des Patienten zu kontrollieren, sollte die-

ser alle drei Wochen einbestellt werden. Außerdem kann der Behandler in diesem Fall rechtzeitig eingreifen, falls eine Stelle am Alignerrand die Bewegung des Zielzahns behindern sollte, indem er den Rand entsprechend einkürzt.

Zur Vorbeugung eines Relapses nach erfolgtem Einsatz des Cow-Catch eClinger® können mithilfe einer CA 3-Zange (Fa. Invisi-Tech, Korea) Einkerbungen in Höhe des zervikalen Punktes als Retentionsform in den Aligner eingebracht werden (Abb. 17).

**Klinische Fälle**

- a) Finishing- und Detailing: anterior offener Biss (Abb. 18), Eckzahnfunktion (Abb. 19)
- b) anterior offener Biss (Abb. 20)

**Zusammenfassung**

Langzeitstudien sowie klinische Erfahrungen beim Finishing und Detailing aufgrund des Einsatzes des Cow-Catch eClingers® haben gezeigt, dass die Apparatur binnen kurzer Behandlungszeit effektiv und erfolgreich sowie ohne Verlust oder Einschränkung der Zahnvitalität eingesetzt werden kann. Die intermaxilläre Okklusion konnte durch Schließen der Verzahnung, welche als Nebeneffekt aufgetreten war, etabliert werden (Abb. 21, 22). **KN**

*(Originalartikel erschienen in J. Compr. Dentof. Orthod. + Orthop. [COO] Umf. Dentof. Orthod. u. Kieferorthop. [UOO], No. 3-4/2013 [c])*

**Literatur**



**KN Adresse**

eClinger suisse AG  
PO Box 310  
3000 Bern 7  
Schweiz  
Tel.: +41 31 3260666  
info@eClinger.ch  
www.eClinger.de

Vertrieb für Deutschland:  
eClinger Deutschland  
Chemnitzer Str. 42  
38226 Salzgitter  
Tel.: 05341 841467  
info@eClinger.de  
www.eClinger.de/com

**KN Kurzvita**



**TaeWeon Kim DDS, PhD**  
[Autoreninfo]



**Dr. Helmut Gaugel**  
[Autoreninfo]




**Dr. Nils Stucki**  
[Autoreninfo]



**Dr. med. dent. Christian Schmidt**  
[Autoreninfo]



**Dr. med. dent. Milan Stojanovic**  
[Autoreninfo]



ANZEIGE

