

Korrektur von Kreuzbissen mithilfe von eClinger®

Ein Beitrag von Prof. Dr. TaeWeon Kim und Dr. Helmut Gaugel.

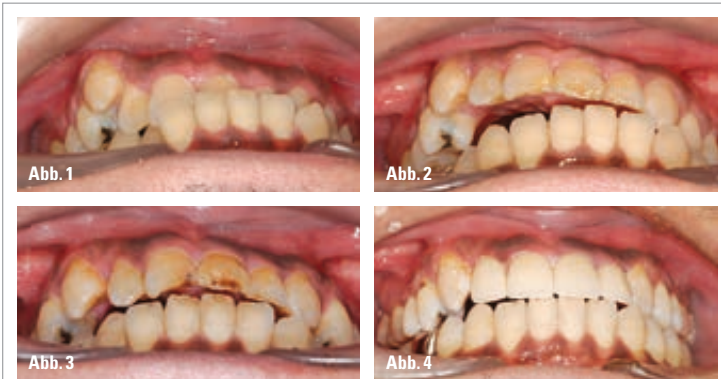

Abb. 1: 34-jähriger Patient mit anteriorem Kreuzbiss. – Abb. 2: Anterior-posteriore Expansion zur Überstellung der Schneidezähne. – Abb. 3: Ausrichtung zur Korrektur der Mittellinie. – Abb. 4: Nach erfolgter eClinger®-Behandlung schließt sich eine prothetische Versorgung mit Veneers an.

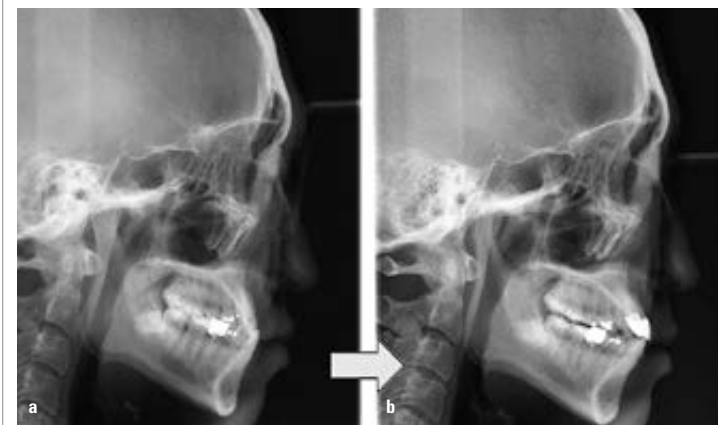


Abb. 5a, b: FRS des in Abb. 1 bis 4 dargestellten Falls vor (a) und nach (b) erfolgter Behandlung.

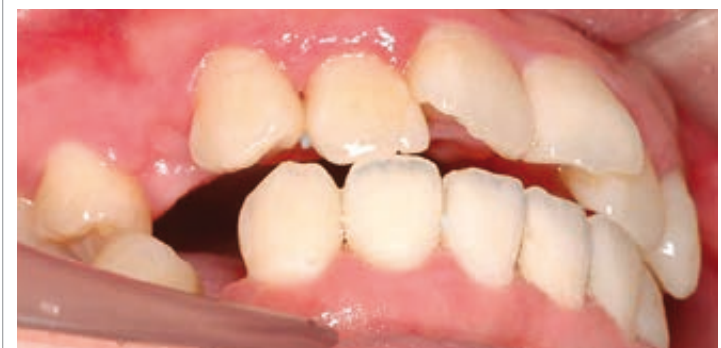

Abb. 6: Während einer Kreuzbiss-Überstellung ist zwischenzeitlich ein Biss erkennbar, bei dem Schneidekante auf Schneidekante beißt. Bei Fällen mit frontalem Kreuzbiss wird hier eine Kippbewegung generiert, um die Kreuzbisskorrektur zu beschleunigen.

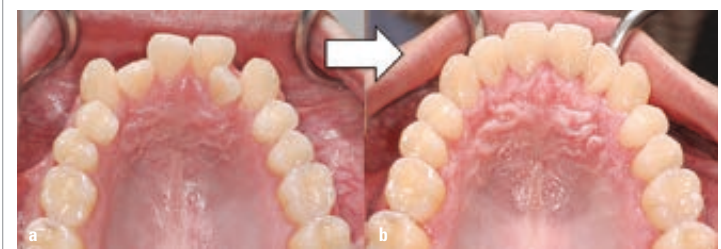

Abb. 7: Bei dieser 51-jährigen Patientin wurde ein beidseitiger anteriorer Kreuzbiss der oberen lateralen Schneidezähne korrigiert.

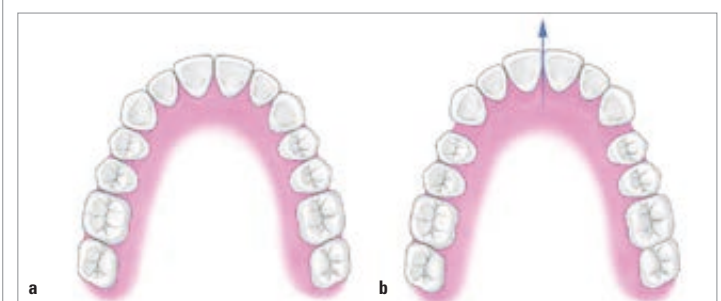


Abb. 8: Anterior-posteriore Expansion zur Korrektur eines frontalen Kreuzbisses.

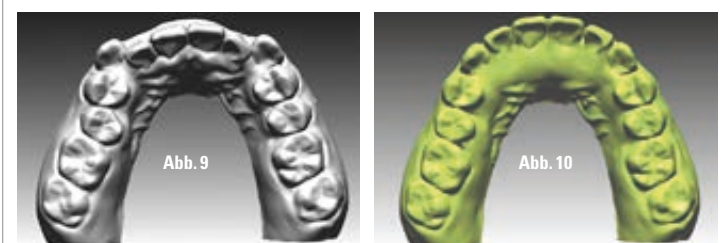


Abb. 9: Oberkieferansicht vor Behandlungsbeginn. – Abb. 10: Mittels eClinger®-Software erstelltes finales Set-up des Oberkiefers.

Die Behandlung anteriorer sowie posteriorer Kreuzbisse, also von Anomalien des progenen Formenkreises, erfolgt mithilfe kieferorthopädischer Apparaturen zum einen zur Wiederherstellung der Funktion und zum anderen aus ästhetischen Gründen. Bei jugendlichen Patienten mit frontalem Überbiss stellt dessen Überstellung einen wichtigen Aspekt zur Verhinderung eines später übermäßigen Unterkieferwachstums dar. Ein posteriorer Scherenschnitt hingegen kann zur Störung der Kaubewegung, ja sogar zu einer facialen Asymmetrie führen. In der Regel werden Patienten mit anteriorem oder posteriorem Kreuzbiss mithilfe posteriorer Bisserrhöhungen (Bite blocks) behandelt, kombiniert mit Federn oder Gummizügen, welche in den Kunststoffkörper der Apparatur integriert werden. Mit eClinger® steht dem Kieferorthopäden eine mittels digitalem Workflow gefertigte, herausnehmbare Schiene zur Korrektur von Malokklusionen zur Verfügung, welche bei der Behandlung von Fällen mit Kreuzbiss weder posteriore Kunstharzblöcke noch Federn bzw. Gummizüge/Attachments erforderlich macht. Zudem ist das Risiko eines während der Überstellung der Zielzähne aufgrund der Okklusion zwischen Ober- und Unterkieferzähnen auftretenden Traumas deutlich minimiert, da die Aligner den kompletten Zahnbogen inklusive Weichgewebe bedecken. Dies stellt einen großen Vorteil der Apparatur gegenüber anderen Therapieoptionen bei Fällen mit Kreuzbiss dar.

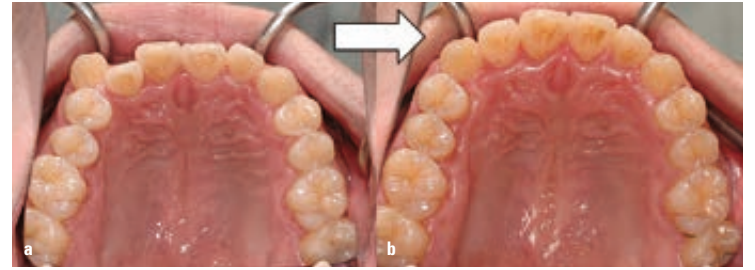

Abb. 11: Voher-Nachher-Aufnahmen des Oberkiefers eines 28-jährigen Patienten mit frontalem Kreuzbiss. Es wurde eine anterior-posteriore Expansion zur Überstellung des Bisses durchgeführt.

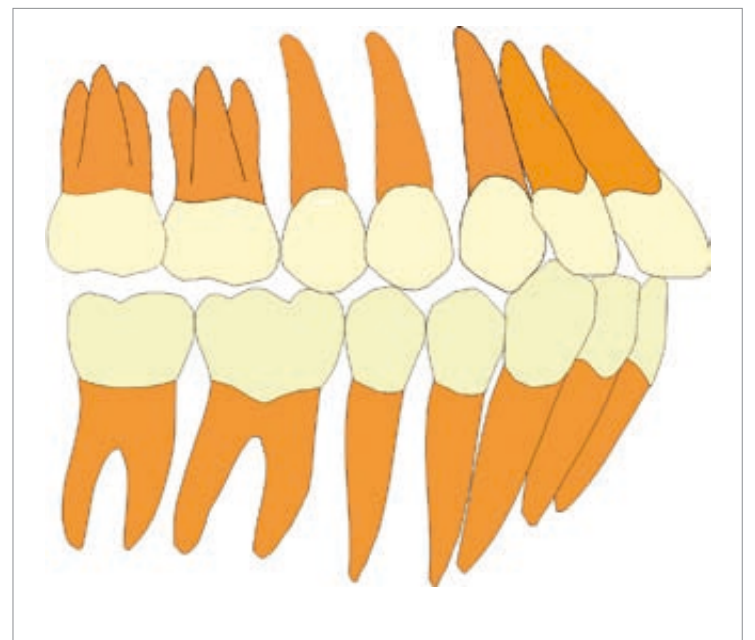


Abb. 12: Nach der Überstellung der Frontzähne zeigt sich im Seitenzahnbereich eine fehlende Okklusion. Täglich sieben Stunden, in denen die Aligner nicht getragen werden müssen, bewirken eine funktionale Okklusion gemäß der dynamischen Okklusionstheorie.

Mechanik

Expansionsmechanik

Um bei Fällen mit frontalem Kreuzbiss eine ideale Zahnbogenform zu realisieren, wird eine anterior-posteriore Expansion durchgeführt. Im Zuge der Zahnbewegung und der dabei

fortschreitenden Bissüberstellung kommt es rasch zu einer Kippbewegung der Frontzähne, welche ein unnötig langes Aufeinanderbeißen von oberer und unterer Zahnkante aufgrund der Kreuzbissituation verhin-

Fortsetzung auf Seite 18 KN

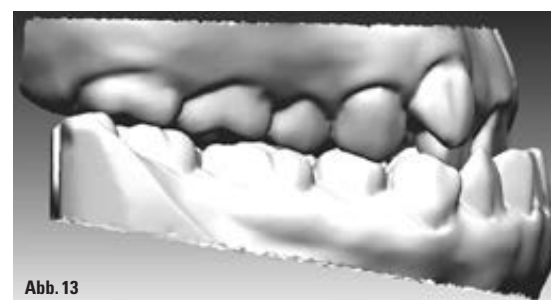


Abb. 13

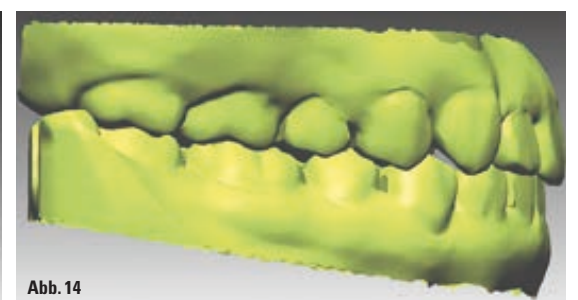


Abb. 14

Abb. 13: Daten vor Behandlungsbeginn. – Abb. 14: Die finalen Set-up-Daten zeigen die ideale Okklusion, die sich auf der physiologischen Elongation der Zähne gründet.

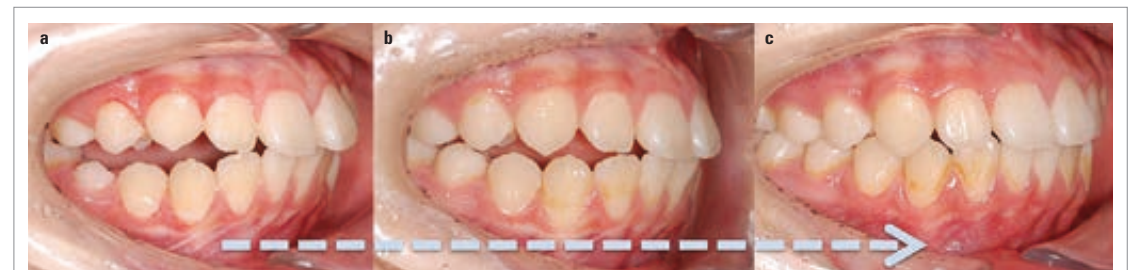

Abb. 15a-c: Junger erwachsener Patient mit offenem Biss im bukkalen Segment. Die Okklusion konnte mithilfe einer Serie von eClinger®-Schielen korrigiert werden.

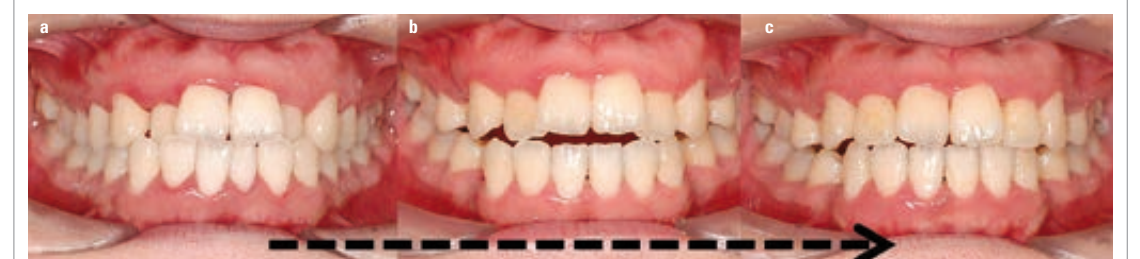

Abb. 16a-c: Der Behandlungsfortschritt zeigt die Anpassung der Okklusion nach Überstellung des Kreuzbisses der lateralen Schneidezähne.

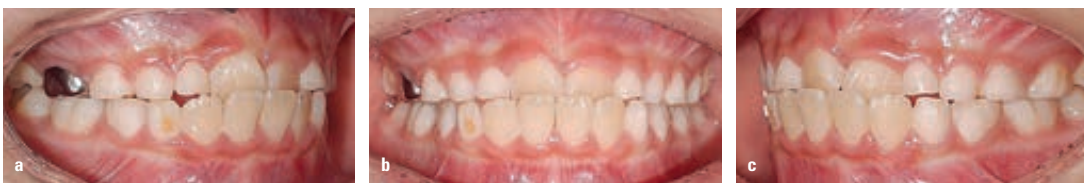

Abb. 17a-c: Siebenjähriger Patient mit frontalem Kreuzbiss.

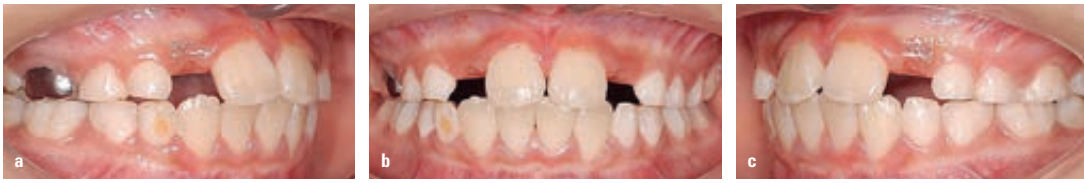

Abb. 18a-c: Nach dreimonatiger eCligner®-Behandlung war der Kreuzbiss korrigiert.

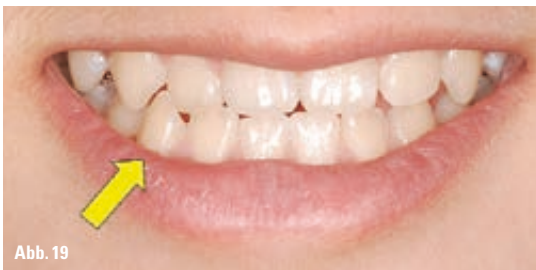

Abb. 19

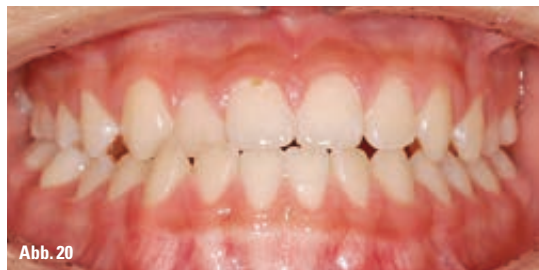

Abb. 20

Abb. 19: Zwölfjähriger Patient mit keilförmigen Höckern im Bereich des rechten Schneidezahns. Der untere Eckzahn ist labial positioniert, sodass sich beim Lächeln ein frontaler Kreuzbiss sowie eine Unterkieferabweichung zur rechten Seite hin zeigten. – Abb. 20: Keilförmiger Höcker im Bereich des rechten unteren Eckzahns.

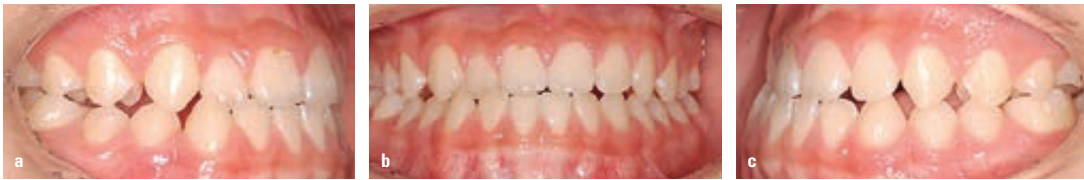

Abb. 21a-c: Vor Behandlungsbeginn.

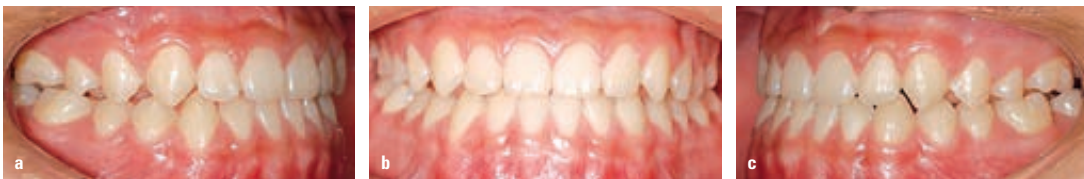

Abb. 22a-c: Nach der eCligner®-Behandlung. Der keilförmige Höcker ist eliminiert und die Mittellinie korrigiert.

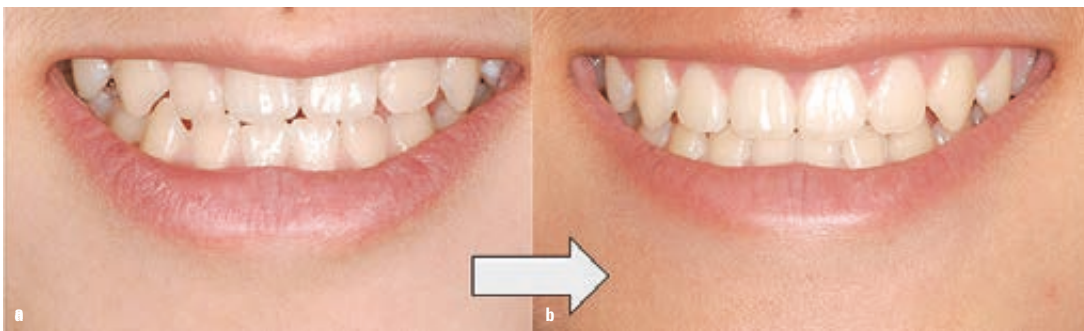


Abb. 23a, b: Veränderung des Lächelns vor (a) und nach Korrektur der Mittellinie (b).

KN Fortsetzung von Seite 17

dern soll. Es wird empfohlen, die eCligner®-Apparatur selbst während des Essens im Mund zu behalten, um somit etwaigen Ver-

letzungen der zu überstellenden Zähne vorzubeugen. Langzeitstudien haben gezeigt, dass solche Verletzungen eher selten aufgetreten sind, so lange die Propriozeption funktioniert.

Dynamische Okklusionstheorie
Die physiologische Elongation der Zähne (settling occlusion) erfolgt in jenem Bereich des Zahnbogens, wo kein Zahnkontakt besteht, im Sinne der dynamischen Okklusionstheorie. Nach der Überstellung des frontalen Kreuzbisses ist im Seitenzahnbereich ein offener Biss erkennbar.

eCligner® Korrekturschienen sollten 17 Stunden pro Tag getragen werden, was bedeutet, dass der Patient die Aligner für sieben Stunden täglich herausnehmen kann. Während dieser sieben Stunden kommt er zur physiologischen Elongation im Bereich ohne Okklusion, welcher sich laut dieser Theorie dann automatisch in die entsprechende Okklusion fügt. Die digitalen Setup-Daten werden erstellt, um die ideale finale Okklusion mithilfe der 3-D-Software, welche die dynamische Okklusionstheorie berücksichtigt, zu erhalten.

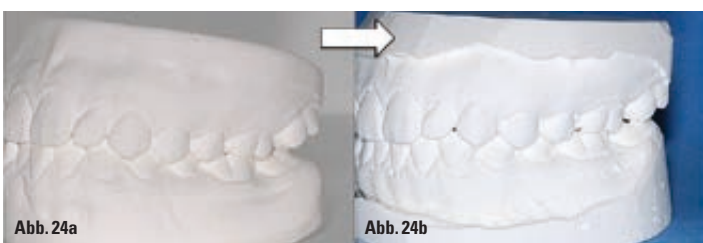

Abb. 24a

Abb. 24b

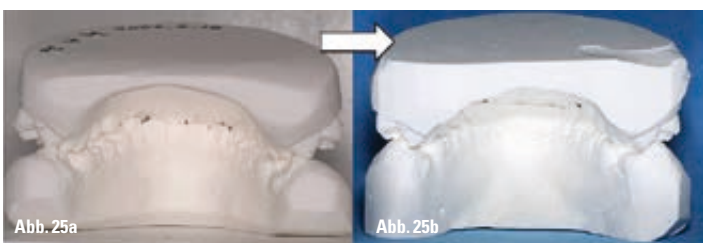


Abb. 25a

Abb. 25b

Abb. 24a, b: Beidseitiger Scherenbiss im Bereich des zweiten Molaren, begleitet von einem leichten Engstand in der Front. In der Abbildung b ist das Behandlungsergebnis der linken Seite dargestellt. – Abb. 25a, b: Scherenbiss vor (a) und nach (b) erfolgter Korrektur.

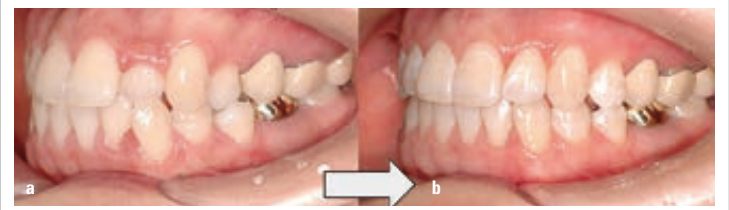

Abb. 26a, b: Kreuzbiss von oberem lateralen Schneidezahn sowie oberen Prämolaren. In Abbildung b ist der Zustand nach erfolgter Korrektur dargestellt.

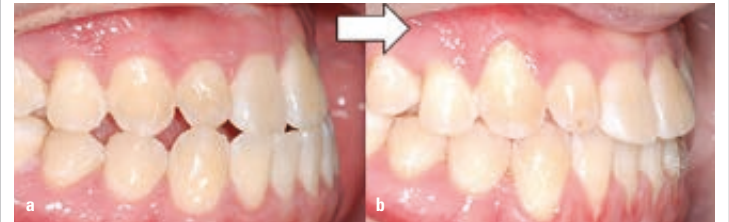

Abb. 27a, b: Intraorale Aufnahmen vor (a) und nach (b) erfolgter Behandlung. Eine Klasse III-Tendenz zeigt sich aufgrund eines zu starken Unterkieferwachstums. Zur Korrektur der anterioren Okklusion wurden für die Dauer von zwölf Monaten Klasse III-Gummizüge in Verbindung mit eCligner®-Schienen getragen.

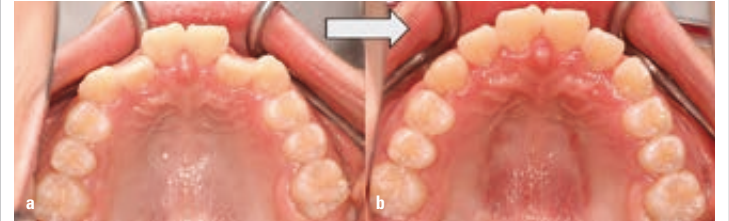

Abb. 28a, b: Klinische Beobachtungen zeigen, dass bei mit eCligner behandelten Fällen die Kreuzbisse erfolgreich ohne den Einsatz zusätzlicher Bondingmaterialien korrigiert werden konnten. Während der Überstellung des Bisses treten keine signifikanten Nebeneffekte auf – weder an den Schneidezähnen, noch an den Seitenzähnen.

Klinische Fälle

Fall 1 (Abb. 17 und 18)
Frontaler Kreuzbiss bei einem jugendlichen Patienten (sieben Jahre).

Fall 2 (Abb. 19 bis 23)
Jugendlicher Patient mit keilförmigen Höckern (zwölf Jahre).

Fall 3 (Abb. 24 und 25)
Posteriorer Scherenbiss bei einer 26-jährigen Patientin.

Fall 4 (Abb. 26)
Bukkaler Scherenbiss bei einer 27-jährigen Patientin.

Fall 5 (Abb. 27)
Skeletale Klasse III bei einem 17-jährigen Patienten.

Zusammenfassung

Klinische Langzeitstudien belegen, dass mithilfe von eCligner®-Korrekturschienen optimale Behandlungsergebnisse erreicht werden können, ohne dass sich Nebenwirkungen zeigen. Posteriore Bisserrhöhungen oder der zusätzliche Einsatz von Federn bzw. Gummizügen/Attachments sind dabei während des gesamten Therapieprozesses nicht erforderlich. Ein progressiver Zahndurchbruch konnte nach Überstellung des Kreuzbisses im Seitenzahnbereich ohne Okklusion beobachtet werden. In der Retentionsphase stellte sich dann eine ideale Okklusion ohne Nebeneffekte ein (Abb. 28). **KN**

KN Kurzvita



Prof. Dr. TaeWeon Kim
[Autoreninfo]



Dr. Helmut Gaugele
[Autoreninfo]



KN Adresse

eCligner suisse AG

Vertrieb für Deutschland,
Österreich, Schweiz:
World Class of Orthodontics/
Ortho Organizers GmbH
Lauenbühlstraße 59
88161 Lindenberg
Tel.: 08381 89095-0
Fax: 08381 89095-30
info@w-c-o.de
www.w-c-o.de

Literatur

